

## 후두에 발생한 다형성 선종 1례

울산대학교 의과대학 서울아산병원 이비인후과학교실  
이 상 훈 · 최 승 호

### A Case of Laryngeal Pleomorphic Adenoma

Departments of Otorhinolaryngology-Head and Neck Surgery, Asan Medical Center, University of Ulsan College of Medicine, Seoul, Korea

Sang Hun Lee and Seung-Ho Choi

Pleomorphic adenoma is the most common salivary gland neoplasm and most of them arise in the parotid gland. Pleomorphic adenomas at other sites than salivary glands have rarely been reported. We experienced a patient with pleomorphic adenoma of larynx. A 59 year-old female patient visited outpatient clinic complaining of voice change and foreign body sensation. Round mass at right vocal process was found in laryngoscopic exam. We performed laryngoscopic microsurgery to remove the tumor. Histologically, it was diagnosed as pleomorphic adenoma. Recurrence or complication did not occur during the follow up period of 3 years.

**KEY WORDS** : Pleomorphic adenoma · Larynx.

### 서 론

다형성 선종은 침샘에 발생하는 가장 흔한 종양으로, 이하선에 가장 많이 발생한다.<sup>1)</sup> 부침샘이 존재하는 모든 곳에 발생 가능하나, 후두에 발생한 경우는 드물어 현재까지 약 30례 정도 보고된 바 있다. 후두 부위에 발생한 증례에서는 후두개가 가장 많은 비율을 차지하였다.<sup>2)</sup> 국내에서는 2008년 Lee 등이 피열연골 부위에 발생한 다형성 선종에 대하여 기관절개 및 설골상부 접근을 통한 절제를 시행했던 1례를 보고한 바 있다.<sup>3)</sup>

조직학적으로는 고전적으로 이상성이며 점액질, 연골 또는 유리질 등의 다양한 배경 간질에 다각형 상피세포와 방추형의 근상피세포 요소가 혼합된 것이 특징이다.<sup>4,5)</sup>

다형성 선종의 치료는 수술적 절제가 치료의 근간으로 알려져 있으며, 침샘 이외의 장소에 발생한 경우에도 수술적인 제거가 가장 주된 치료로 시행되었다.<sup>1,2,6)</sup>

우리는 후두에 발생한 다형성 선종 1례를 경험하였기에 문헌 고찰과 함께 보고하는 바이다.

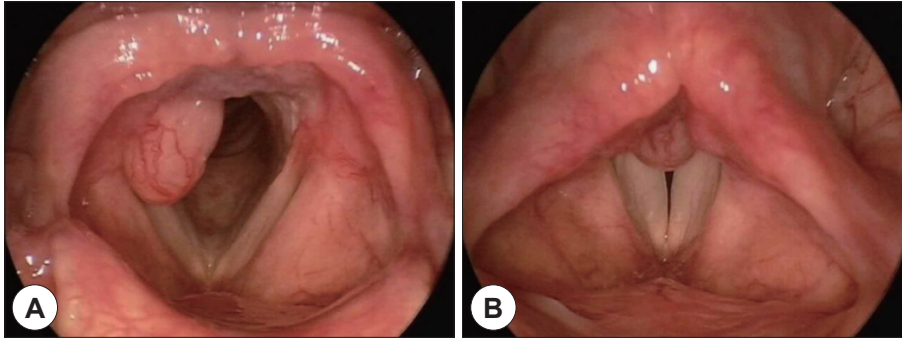
### 증 례

음성 변화와 목의 이물감을 주소로 59세 여자 환자가 본원 이비인후과 외래로 내원하였다. 호흡곤란이나 삼킴 곤란 등의 증상은 동반하지 않았다. 외래에서 시행한 후두내시경 검사상 우측 성대돌기로부터 발생한 종양이 관찰되었으며, 성대 움직임에는 제한을 주지는 않았다. 종양은 핑크색을 띠며, 캡슐에 싸여 주변 구조물과 경계가 잘 지어지는 양상으로 캡슐 위로 혈관이 발달한 양상이 관찰되었다(Fig. 1). 경부 임파선의 비대는 관찰되지 않았다.

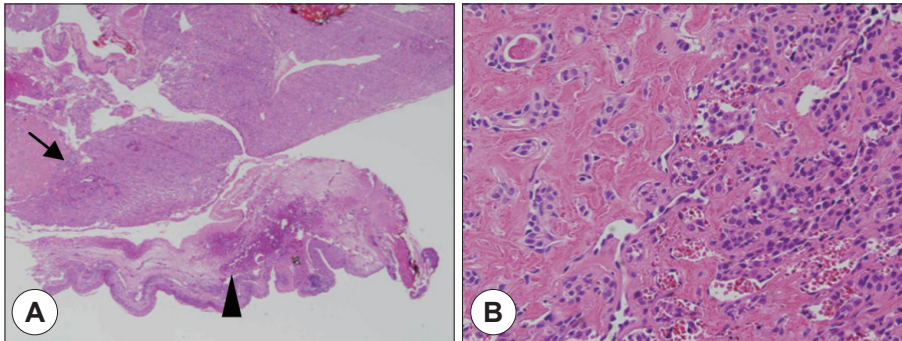
병변의 위치를 볼 때 후두의 육아종도 감별진단으로 고려했으나 후두내시경 소견상 육아종 보다는 우측 성대돌기에 발생한 양성 종양의 가능성이 높다고 판단하여, 후두미세현미경 하 레이저를 이용한 절제술을 계획하였다. 수술장에서 레이저 튜브를 이용하여 기관삽관을 시행한 후 관찰하였을 때 삽관 튜브에 의해 충분한 절제연의 공간이 확보되지 않아 일시적으로 튜브를 제거한 후 레이저를 이용하여 종양 제거를 시도하였다. 종양의 크기는 약 1.2 cm이었고, 유경성 양상으로 보여 종양을 좌측으로 잡아당기면서 레이저를 이용하여 제거하였다.

절제한 검체는 병리과로 보내어 영구적 조직검사 시행하고,

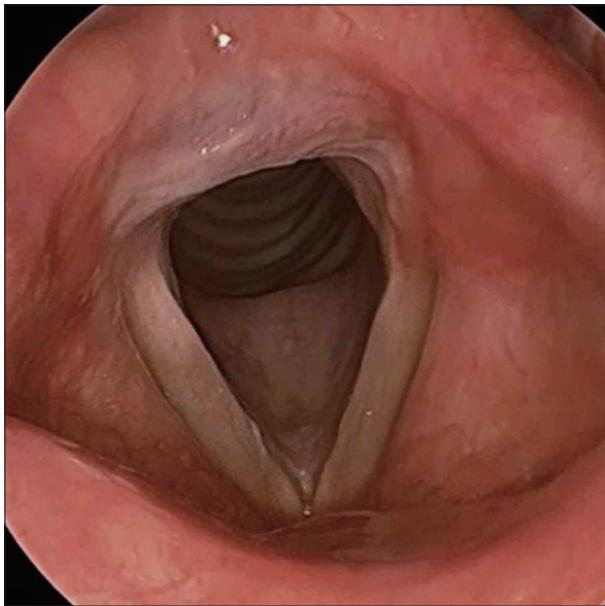
논문투고일 : 2017년 9월 18일  
논문심사일 : 2017년 10월 17일  
게재확정일 : 2017년 11월 7일  
책임저자 : 최승호, 05505 서울 송파구 올림픽로 43길 88  
울산대학교 의과대학 서울아산병원 이비인후과학교실  
전화 : (02) 3010-3750 · 전송 : (02) 489-2773  
E-mail : shchoi@amc.seoul.kr



**Figure 1.** Laryngoscopic findings. Round mass at right vocal process of arytenoid cartilage is observed. Vocal cord mobility is within normal range.



**Figure 2.** Histopathologic findings. A : Tumor cells (arrow) & normal larynx structure (arrowhead) are observed at low magnification (H&E, ×40). B : The slide shows clustered myoepithelial components in hyaline stroma background (H&E, ×400).



**Figure 3.** Postoperative follow up laryngoscopic finding after 3 years. There is no recurrence of the tumor and the mucosa of arytenoid cartilage looks normal.

병리학적 소견상 유리질로 이루어진 간질 배경에 상피성분과 근상피성분이 나타나는 양상을 보였으며 절제연은 음성이었다. 이에 다형성 선종으로 확진 되었다(Fig. 2).

수술 후 외래를 통하여 정기적인 추적관찰 시행하였다. 수술 후 1개월까지는 회복단계에서 육아종성 조직들이 일부 관찰되었으나 3개월째부터 정상화 되었고, 수술 후 3년째 내원

시 시행한 후두내시경 검사상 재발을 의심할만한 소견은 관찰되지 않았다(Fig. 3).

## 고 찰

다형성 선종은 주로 침샘에 발생하는 양성 종양으로, 이하선에 가장 많이 발생하며 부침샘의 분포를 따라 인체의 여러 장소에 생길 수 있다. 그러나 후두에 발생하는 경우는 드물다. 종양은 통증이 없고, 천천히 자라는 특성을 가지며, 종양 자체는 양성이지만 재발의 가능성과 악성으로의 변이가능성이 있어 주의를 요하는 질환이다.<sup>1)</sup>

후두에 발생한 다형성 선종은 현재까지 약 35례 정도 보고 되었으며, 종양의 위치 및 크기에 따라 증상의 종류와 정도가 다양하였다. 1997년 Dubey 등의 보고에 의하면 종양의 위치는 성문상부에 발생하는 경우가 가장 많았고, 그 중에서도 후두개가 가장 빈발 부위였다.<sup>2)</sup> 이후 보고된 사례들에서는 성문상부에 발생한 경우도 있었으나<sup>7,8)</sup> 성문하부에 발생한 사례의 비중이 늘어났다.<sup>9)</sup> 병원을 방문하는 이유로는 발성문제가 가장 많았으며, 다음으로 호흡곤란, 삼킴 곤란 순으로 이어졌다.<sup>2)</sup> 성문하부를 침범한 경우 호흡곤란을 호소하는 경우가 많았다.<sup>9,10)</sup> 대부분의 증례에서 후두내시경을 통하여 병변을 관찰할 수 있었으며, 유경성 병변으로 나타나는 경우는 많지 않았으나 그 경우에는 수술적인 절제가 좀 더 용이한 경과를 보였다.<sup>11)</sup>

수술적 절제가 치료의 원칙이며,<sup>8)</sup> 후두에 발생한 다형성 선종의 경우 수술적 접근 방법은 병변의 위치 및 크기에 따라 측인두절개술, 후두절개술, 레이저 절제술, 부분 후두절제술, 후두 전 절제술 등 다양하게 적용되었다.<sup>2,12)</sup> 성문하부와 기도 일부를 함께 침범한 환자에서는 후두기관절개술을 시행한 사례도 보고된 바 있다.<sup>9)</sup> 우리가 경험한 환자에서는 종양이 유경성 병변이며, 크기가 크지 않아 후두현미경하 레이저 절제술 만으로도 기도 확보 및 절제연 확보가 충분히 가능하였다.

다형성 선종은 양성 종양이지만 재발의 가능성과 악성변화를 보이는 경우가 드물게 발생하기 때문에 보통 정기적인 추적을 요하는데, 이제까지 보고된 바에 의하면 후두에 발생한 다형성 선종의 경우 재발은 매우 드물게 발생하며 대개 수술 후 18개월 이내 발생하였다. 재발의 주요한 위험인자로는 첫 수술 당시 불완전한 절제로 알려져 있다.<sup>6)</sup> 후두의 다형성 선종에서 악성소견을 보인 증례가 보고된 적이 있지만,<sup>13)</sup> 침범 이외의 장소에 발생한 다형성 선종의 경우 악성의 가능성이 더 낮은 것으로 여겨진다.<sup>14)</sup>

결론적으로, 후두에 발생하는 다형성 선종은 드문 질환으로, 진단을 위해서는 음성변화나 호흡곤란으로 내원한 환자에서 자세한 후두내시경 검사 및 종양에 대한 적절한 의심을 하는 것이 필요하다. 특히 본 증례와 같이 피열연골의 성대돌기에 발생한 종양의 경우, 후두의 육아종과 혼동될 수 있기에 주의하여야 한다. 종양의 위치와 크기에 따라 적절한 접근 방법을 선택하여 완전한 수술적 절제를 시행함으로써, 치료 후 재발을 줄일 수 있다. 다형성 선종은 재발 및 악성화 가능성이 있으므로 주기적인 경과 관찰이 필요하다.

**중심 단어 :** 다형성 선종 · 후두 · 피열연골 성대돌기.

REFERENCES

1) Spiro RH. *Salivary neoplasms: overview of a 35-year experience*

with 2,807 patients. *Head Neck Surg* 1986;8(3):177-84.  
 2) Dubey SP, Banerjee S, Ghosh LM, Roy S. *Benign pleomorphic adenoma of the larynx: report of a case and review and analysis of 20 additional cases in the literature. Ear Nose Throat J* 1997;76(8):548-57.  
 3) Lee NH, Choi HJ, Yeo JO, Lee SH. *A Case of Minor Salivary Gland Pleomorphic Adenoma Arising from Larynx. Korean Journal of Otorhinolaryngology-Head and Neck Surgery* 2008;51(12):1147-50.  
 4) Lopes ML, Barroso KM, Henriques AC, Dos Santos JN, Martins MD, de Souza LB. *Pleomorphic adenomas of the salivary glands: retrospective multicentric study of 130 cases with emphasis on histopathological features. Eur Arch Otorhinolaryngol* 2017;274(1):543-51.  
 5) Stennert E, Guntinas-Lichius O, Klussmann JP, Arnold G. *Histopathology of pleomorphic adenoma in the parotid gland: a prospective unselected series of 100 cases. Laryngoscope* 2001;111(12):2195-200.  
 6) Sawatsubashi M, Tuda K, Tokunaga O, Shin T. *Pleomorphic adenoma of the larynx: a case and review of the literature in Japan. Otolaryngol Head Neck Surg* 1997;117(4):415-7.  
 7) An H, Bu G, Guo M. *One case of laryngeal pleomorphic adenoma. Lin Chuang Er Bi Yan Hou Tou Jing Wai Ke Za zhi* 2013;27(9):492-3.  
 8) Altunpulluk MD, Karabulut MH, Kir G, Sahin S. *Pleomorphic adenoma of the larynx. North Clin Istanb* 2016;3(1):67-70.  
 9) Peretti GI, Piazza C, Berlucchi M, Cavaliere S, Melloni G, Zannini P, et al. *Pleomorphic adenoma: a case treated by laryngotracheal resection and reconstruction. Acta Otorhinolaryngol Ital* 2000;20(1):54-61.  
 10) Tobin HA. *Mixed tumor of the epiglottis: case report. Otolaryngol Head Neck Surg* 1981;89(6):953-5.  
 11) Fleischer K. *Three rare laryngeal tumors: mixed salivary tumor, teratoma, granuloblastoma. Z Laryngol Rhinol Otol* 1956;35(5):346-54.  
 12) Ito A, Sone M, Kitamura Y, Fukuta S, Nakashima T, Yanagita N. *A case of pleomorphic adenoma of the epiglottis. Bilateral vocal-cord paralysis after YAG laser surgery. Auris Nasus Larynx* 1997;24(3):303-7.  
 13) Sabri JA, Hajjar MA. *Malignant mixed tumor of the vocal cord. Report of a case. Arch Otolaryngol* 1967;85(3):332-4.  
 14) Nardone M, Ferrara G, Nappi O, Di Maria D, Villari G. *Pleomorphic adenoma in unusual anatomic sites: case reports and review of literature. Acta Otorhinolaryngol Ital* 2002;22(3):158-63.